- Copyright - Il Pensiero Scientifico Editore downloaded by IP 3.134.81.206 Mon, 29 Apr 2024, 16:36:17

Comunicazione rapida

Fattibilità ed accuratezza di una rapida valutazione dell'aorta addominale durante l'esame ecocardiografico transtoracico

Stefano Giaconi, Fabio Lattanzi, Enrico Orsini, Rossella Prosperi*, Giuseppe Tartarini

*U.O. di Malattie Cardiovascolari, *U.O. di Radiologia, AUSL 5, Presidio Ospedaliero F. Lotti, Pontedera (PI)*

Key words:
Aortic aneurysm; Echocardiography.

Background. **Mass screening for occult abdominal aortic aneurysm is not realistic for the low prevalence of this condition in the general population. Screening in a high-risk population, especially during standard echocardiographic examination, could be more cost-effective than a separate screening program. The aim of this study was to evaluate the feasibility and accuracy of a rapid evaluation (examination arbitrary time-limit of 2 min) of the abdominal aorta at the end of a routine transthoracic echocardiographic examination.**

Methods. **One hundred and eighty-one male patients (average age 61 years, range 45-79 years) were studied. A subgroup of 83 patients was also blindly examined by a radiologist for diagnostic accuracy evaluation.**

Results. **Abdominal aortic aneurysm was defined as an aortic diameter enlargement ≥ 3.0 cm. Sixteen patients were excluded due to suboptimal aortic wall imaging or to examination lasting > 2 min (feasibility 91%). An occult aneurysm was found in 7 patients (3.8%). As regards the presence/absence of aneurysms in the subgroup of patients undergoing double examination, sensitivity and specificity were 80 and 100% respectively.**

Conclusions. **Rapid evaluation of the abdominal aorta for aortic screening during routine echocardiography is highly feasible and accurate without any significant prolongation of the examination time and should therefore be routinely performed during standard examination.**

(Ital Heart J Suppl 2003; 4 (4): 332-336)

© 2003 CEPI Srl

Ricevuto l'8 gennaio 2003; nuova stesura il 14 aprile 2003; accettato il 15 aprile 2003.

Per la corrispondenza:

Dr. Stefano Giaconi

U.O. di Malattie Cardiovascolari
AUSL 5, Zona Valdera
Presidio Ospedaliero
F. Lotti
Via Roma, 180
56025 Pontedera (PI)
E-mail: stgiacpi@tin.it

Introduzione

L'aneurisma dell'aorta addominale è una patologia tipicamente silente e decorre, quasi sempre, in maniera occulta fino alla diagnosi occasionale o alla manifestazione clinica delle complicazioni. Risulta, quindi, di fondamentale importanza poter evidenziare precocemente questa condizione clinica al fine di programmare un percorso diagnostico-terapeutico appropriato. Allo stato attuale la maggior parte degli aneurismi dell'aorta addominale viene diagnosticata incidentalmente durante ecografie o studi radiografici addominali[1]. Tuttavia, l'alta prevalenza di questa condizione in alcuni gruppi di soggetti, le potenzialità diagnostiche di un test di relativo basso costo, non invasivo e di buona accuratezza come l'ultrasonografia e le possibilità di trattamento in elezione con rischio operatorio contenuto, sono elementi a favore di un progetto di screening dedicato. Persistono però dubbi sull'opportunità di effettuare indagini di massa nella popolazione generale[2-4], anche se un recente studio[5] ha evidenziato un rapporto costo/efficacia favorevole quando vengono valutati soggetti di sesso maschile di età > 65 anni. Durante l'esame ecocardiografico transtoracico, con strumentazioni standard, è possibile visualizzare l'aorta nel suo decorso addominale e non è infrequente il riscontro occasionale di formazioni aneurismatiche. In letteratura, esistono alcune esperienze sullo studio dell'aorta addominale al termine di un ecocardiogramma transtoracico tradizionale[6-11], ma mancano, a nostra conoscenza, informazioni sull'accuratezza diagnostica di tale indagine da parte di cardiologi, in genere non esperti nella diagnostica vascolare, in pazienti non specificatamente preparati. Recentemente, inoltre, sono stati manifestati dubbi sulla reale utilità di eseguire questa valutazione[12] durante un esame ecocardiografico.

I pazienti normalmente afferenti ad un laboratorio di ecocardiografia presentano spesso molteplici fattori di rischio aterosclerotico e condizioni cliniche associate

- Copyright - Il Pensiero Scientifico Editore downloaded by IP 3.134.81.206 Mon, 29 Apr 2024, 16:36:17

ad una maggiore prevalenza di aneurismi aortici. È verosimile, perciò, che la valutazione rapida dell'aorta addominale come indagine integrante dell'esame ecocardiografico in una popolazione con rischio aumentato, presenti un rapporto costo/beneficio più favorevole rispetto ad indagini ecografiche di screening dedicate.

Basandoci su questo presupposto, nonché su alcuni casi aneddotici della nostra casistica, abbiamo deciso di valutare la fattibilità e l'accuratezza diagnostica di una rapida, tempo-limitata, valutazione dell'aorta addominale al termine di un esame ecocardiografico transtoracico di routine.

Materiali e metodi

Sono stati studiati 181 soggetti maschi, di età > 45 anni (media 61 anni, range 45-79 anni) afferenti al nostro ambulatorio di ecocardiografia per un'indagine di routine, in assenza di specifica preparazione preliminare del paziente (strumentazione disponibile: ecocardiografo Toshiba 240SSH, Tokyo, Giappone, o Agilent Sonos 5500, Andover, MA, USA, con sonda elettronica "phased-array" 2.5-3.5 MHz). I dati clinici relativi ai pazienti esaminati sono indicati in tabella I. I soggetti con aneurisma noto dell'aorta addominale sono stati esclusi dall'analisi. Al termine dell'esame tradizionale con paziente in posizione supina e mantenendo la sonda perpendicolare dalla finestra epi-mesogastrica, veniva indagata l'aorta addominale, cercando di giungere a visualizzare la biforcazione delle arterie iliache. Venivano misurati i diametri antero-posteriore e trasversale dell'aorta (Fig. 1). L'ecocardiografista si limitava a segnalare

Tabella I. Motivazione della richiesta per ecocardiogramma e patologie rilevanti dei pazienti studiati.

N. pazienti	181
Età media (anni)	61
Range (anni)	45-79
Indicazioni all'esame (%)	
Ipertensione arteriosa	20
Cardiopatia ischemica nota	14
Screening in pazienti asintomatici	14
Soffio cardiaco	9
Palpitazioni	9
Precordialgie	7
Dispnea	7
Altro	20
Patologie rilevanti (%)	
Ipertensione arteriosa	24
Cardiopatia ischemica	16
Diabete mellito	8
Valvulopatie	11
Aritmie isolate	8
Cardiomiopatie	5
Malattie polmonari	3
Altro	10
Normali	25

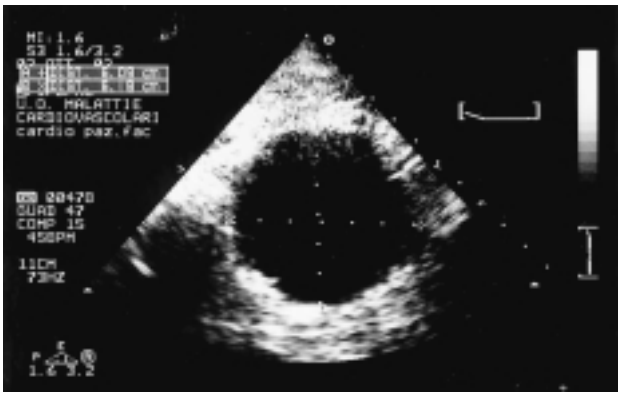

Figura 1. *Caso 7: sezione trasversale di un aneurisma dell'aorta addominale del diametro massimo di circa 6 cm.*

l'eventuale presenza/assenza di aneurisma, a seconda del riscontro o meno di una dilatazione dell'aorta addominale ≥ 3.0 cm. L'indagine veniva considerata fattibile quando la visualizzazione dell'aorta era giudicata di qualità sufficiente dall'esaminatore per una valutazione dei diametri suddetti in un tempo massimo arbitrario di 2 min; se entro questo tempo limite non era possibile ottenere immagini dell'aorta di qualità sufficiente, l'esame veniva interrotto e la ricerca giudicata non fattibile. Qualora l'indagine documentasse la presenza di un aneurisma dell'aorta addominale, veniva richiesta un'ulteriore conferma diagnostica mediante ecografia addominale effettuata dallo specialista radiologo. L'accuratezza diagnostica di questo approccio è stata analizzata in un sottogruppo di 83 pazienti arbitrariamente selezionato in base all'età (> 60 anni) ed alla presenza di almeno un fattore di rischio (ipertensione, cardiopatia ischemica nota, ecc.), in cui, a prescindere dal risultato dell'ecocardiogramma, ed entro 3 giorni dall'esame, veniva eseguita un'ecografia addominale (Logiq 700, Milwaukee, WI, USA, e Toshiba 340 A, sonda da 3.5 MHz) da parte dello specialista radiologo, con ampia esperienza e ovviamente non a conoscenza dell'esito della precedente indagine. I criteri per la definizione di aneurisma aortico erano gli stessi adottati per lo studio ecocardiografico. Dal confronto dei risultati di queste due valutazioni, assumendo come riferimento i dati dell'esame ecografico addominale, venivano calcolate la sensibilità e la specificità dell'analisi durante l'esame ecocardiografico.

Risultati

Durante l'esame ecocardiografico, in 16 pazienti su 181, per la presenza di adipe e/o per meteorismo intestinale, non è stato possibile visualizzare l'aorta addominale con qualità sufficiente da permettere le misurazioni dei diametri, nel tempo limite arbitrariamente stabilito di 2 min dall'inizio dell'indagine specifica. La fattibilità globale di questo approccio è risultata, quindi, del 91%. Nell'intera popolazione esaminata un aneurisma

- Copyright - Il Pensiero Scientifico Editore downloaded by IP 3.134.81.206 Mon, 29 Apr 2024, 16:36:17

dell'aorta addominale è stato riscontrato in 6 pazienti (3.3%, Tab. II) ed in tutti i casi tale reperto è stato confermato dalla valutazione ecografica addominale successiva. Quattro dei 6 pazienti portatori di aneurisma dell'aorta addominale appartenevano al sottogruppo degli 83 pazienti sottoposti alla duplice valutazione (ecocardiografista/radiologo), per cui l'incidenza nel riscontro della patologia in questo gruppo di soggetti a rischio risultava ovviamente superiore (4.8%). Nei restanti 79 soggetti di questo gruppo giudicati negativi dalla valutazione del cardiologo, veniva evidenziato solo un "piccolo" aneurisma di 3 cm al successivo esame ecografico dello specialista radiologo, eseguito in cieco. La sensibilità e la specificità della valutazione ecocardiografica rapida nella diagnosi è risultata quindi rispettivamente dell'80 e 100%. La prevalenza "corretta" di questa condizione nel nostro sottogruppo di pazienti ad "alto rischio" e nell'intero gruppo dei 181 pazienti è risultata pertanto rispettivamente del 6 e 3.8%.

Discussione

Negli ultimi anni si è verificato un incremento sia reale che apparente della prevalenza degli aneurismi aortici per un aumento globale dell'età media e per una maggior diffusione ed un miglioramento tecnico delle metodiche diagnostiche disponibili (ultrasuoni, tomografia assiale computerizzata, risonanza magnetica nucleare). Conseguentemente all'allungamento dell'aspettativa di vita e al progressivo invecchiamento della popolazione generale, in futuro si verificherà, inoltre, un aumento assoluto della mortalità dovuto a questa condizione.

Tuttavia, la prevalenza di un aneurisma occulto dell'aorta addominale nella popolazione generale è di circa l'1-2%[13], troppo bassa, quindi, per giustificare un programma di screening di massa costo-efficace, in uno scenario inoltre di relative scarse risorse disponibili. Per la presenza di una netta distribuzione in base al sesso (rapporto uomo/donna da 4 a 8:1)[14] alcuni autori suggeriscono, peraltro, l'esclusione dei soggetti di sesso femminile da programmi di screening dedicati. Usando l'età come solo fattore di rischio, la prevalenza di un aneurisma addominale in soggetti tra i 68 e gli 80 anni è del 2.7%[15], ma in popolazioni selezionate per ulteriori fattori di rischio, la prevalenza di questa condizione clinica è sicuramente più rilevante, variando dal 5.3 al 12%[16-21].

Considerando che la popolazione normalmente afferente a un laboratorio diagnostico di ecocardiografia è costituita prevalentemente da soggetti con molteplici fattori di rischio vascolare, una valutazione "opportunistica" dell'aorta addominale come corollario dell'esame cardiaco in senso stretto, se fattibile ed accurata, risulterà di non indifferente impatto clinico e sicuramente "cost-effective". Nel nostro laboratorio di ecocardiografia, ad esempio, nel corso dell'anno 2001 sono stati studiati circa 700 pazienti di sesso maschile con età > 60 anni e affetti da ipertensione arteriosa e/o da cardiopatia ischemica. La prevalenza di aneurisma dell'aorta addominale in questi pazienti, dai dati presenti in letteratura, è di circa l'8%. Pertanto una valutazione estensiva a tutti questi soggetti avrebbe comportato, per il periodo suddetto, il riscontro di circa 55 aneurismi, la maggior parte dei quali verosimilmente non noti in precedenza.

La fattibilità dell'esame, come deriva dai dati di questo lavoro e considerando i criteri piuttosto restrittivi utilizzati nella nostra valutazione, risulta decisamente buona, anche se lievemente inferiore a quanto riportato in letteratura[6-11]. Con l'utilizzo sistematico di strumenti di nuova generazione provvisti di software per l'elaborazione della seconda armonica tissutale, da noi usata solo in circa il 50% dei pazienti esaminati, si potrà probabilmente ottenere una fattibilità dell'esame ancora migliore. Il "detection rate" raggiunge per l'ecografista esperto il 100%[22] e per questo motivo la metodica può essere adottata come accurato *gold standard* per la diagnosi degli aneurismi aortici. Nel sottogruppo di pazienti sottoposti a duplice valutazione (cardiologo/radiologo), si è verificata una notevole concordanza di pareri sulla presenza/assenza di aneurisma aortico. Il caso non evidenziato dal cardiologo, peraltro verificatosi all'inizio dello studio, presentava dimensioni dell'aorta al limite per soddisfare la definizione di aneurisma sopra riportate ed è quindi verosimile che, dopo una fisiologica curva di apprendimento, sia possibile arrivare ad un'accuratezza diagnostica del 100% così come viene riportato in letteratura. La visualizzazione diretta del *carrefour* nella nostra casistica si otteneva solo nel 40% dei casi, ma questo dato, peraltro sostanzialmente in accordo con quanto già riportato in letteratura[23], non sembra avere pregiudicato l'accuratezza diagnostica del nostro esame.

Nel presente lavoro non è stata effettuata una precisa valutazione sulla forma, dimensioni, localizzazione e rapporti con altre strutture (limite prossimale, rapporto con arterie renali) dell'eventuale aneurisma riscontrato; tuttavia riteniamo che, in un esame di screening iniziale, anche la sola segnalazione di presenza/assenza di aneurisma nel paziente esaminato, sia di notevole ri-

Tabella II. Caratteristiche cliniche dei soggetti con aneurisma dell'aorta addominale (è compreso anche il paziente n. 3 identificato solo dallo specialista radiologo).

1	53 anni, pregresso infarto, diabetico, diametro massimo 5.5 cm
2	60 anni, iperteso, diametro massimo 4.5 cm
3	65 anni, diabetico, diametro massimo 3 cm
4	75 anni, iperteso, pregresso bypass, diametro massimo 6.3 cm
5	69 anni, vasculopatia arti inferiori, portatore di pacemaker, diametro massimo 4 cm
6	76 anni, iperteso, recente infarto inferiore, diametro di 7 cm
7	58 anni, iperteso, obeso, diametro massimo 6 cm

- Copyright - Il Pensiero Scientifico Editore downloaded by IP 3.134.81.206 Mon, 29 Apr 2024, 16:36:17

levanza clinica, specialmente se tale ricerca viene estesa almeno a tutti i pazienti a rischio.

È comunque da rilevare che, nonostante le segnalazioni precedenti già riportate in bibliografia concernenti la possibilità di evidenziare questa condizione clinica durante un esame standard, ancora oggi, nelle linee guida delle società scientifiche sulle modalità di esecuzione dell'ecocardiografia[24,25], non sono menzionate disposizioni relative all'eventuale valutazione dell'aorta addominale.

Dai dati disponibili risulta quindi che, anche senza una competenza specifica in diagnostica vascolare dell'esaminatore cardiologo, è possibile effettuare al termine dell'esame ecocardiografico tradizionale transtoracico, in un tempo limitato, uno screening diagnostico dell'aorta addominale con buona fattibilità, elevata accuratezza e bassissimo costo. Con un incremento del tempo necessario all'esecuzione dell'esame ecocardiografico < 10%, e senza preparazione del paziente e dell'operatore, la valutazione estensiva dell'aorta addominale in pazienti ad alto rischio (maschi di età > 60 anni, ipertesi e/o affetti da cardiopatia ischemica, broncopneumopatia cronica ostruttiva, vasculopatia cerebrale e periferica) determinerebbe il riscontro di un aneurisma dell'aorta addominale occulto in circa l'8% dei casi. Un'analisi di costo-efficacia esula dagli obiettivi di questo lavoro. Persistono, inoltre, nella realtà clinica, disparità di comportamento terapeutico-gestionale relative sia alla precisa temporizzazione dell'eventuale intervento chirurgico, sia sulle modalità di monitoraggio della patologia, tipicamente progressiva. Non indifferenti sono anche le possibili ripercussioni di ordine psicologico sul paziente che diventa consapevole di essere portatore di una condizione clinica potenzialmente letale che dovrà essere controllata nel tempo.

Va però ricordato che i risultati dello studio MASS[5], recentemente pubblicato, evidenziano che lo screening di soggetti di sesso maschile e di età > 65 anni è costo-efficace e determina una significativa riduzione della mortalità per aneurisma dell'aorta addominale. In considerazione dell'elevato numero di laboratori di ecocardiografia e dell'ampio utilizzo di questa metodica nella popolazione generale, la valutazione dell'aorta addominale contestualmente all'esame ecocardiografico avrebbe pertanto sicuramente ampie ricadute a costo aggiuntivo praticamente nullo, non solo per il singolo paziente, ma anche in termini di salute pubblica. A nostro avviso risulterebbe quindi probabilmente del tutto superfluo implementare nel nostro paese un programma di screening, in popolazioni più o meno selezionate, per la ricerca di questa condizione clinica.

In conclusione, una rapida valutazione opportunistica dell'aorta addominale, effettuata al termine dell'esame ecocardiografico tradizionale, dovrebbe essere incoraggiata nell'ambito dei laboratori diagnostici cardiologici e implementata routinariamente nella valutazione del paziente.

Riassunto

Razionale. Lo screening di massa per la ricerca di aneurismi occulti dell'aorta addominale non è realistico per la bassa prevalenza di questa condizione nella popolazione generale. Lo screening di una popolazione di pazienti ad alto rischio, come quella normalmente afferente agli ambulatori di ecocardiografia, potrebbe invece presentare un rapporto costo/efficacia più favorevole. Scopo dello studio è stato valutare la fattibilità e l'accuratezza di una valutazione rapida dell'aorta addominale (tempo massimo arbitrario di 2 min) al termine dell'esame ecocardiografico.

Materiali e metodi. Sono stati studiati 181 pazienti maschi (età media 61 anni, range 45-79 anni). Per valutare l'accuratezza diagnostica, un sottogruppo di 83 pazienti veniva anche studiato in cieco da uno specialista radiologo.

Risultati. Si definiva come aneurisma una dilatazione del calibro ≥ 3.0 cm. Sedici pazienti sono stati esclusi per una difficile visualizzazione dell'aorta o per un tempo di esame > 2 min (fattibilità 91%). La presenza di aneurisma è stata accertata in 7 pazienti (3.8%). Per quanto concerne la presenza/assenza di questa condizione nel sottogruppo di pazienti sottoposto a duplice valutazione, la sensibilità e la specificità della valutazione del cardiologo sono state rispettivamente dell'80 e 100%.

Conclusioni. La rapida valutazione dell'aorta addominale durante l'esame ecocardiografico è fattibile ed accurata senza significativo allungamento del tempo di esame e dovrebbe quindi diventare parte integrante dell'esame tradizionale.

Parole chiave: Aneurisma aortico; Ecocardiografia.

Bibliografia

1. Brewster DC. Peripheral vascular disease: arterial aneurysm. In: Eagle KA, Haber E, Desanctis RW, et al, eds. The practice of cardiology - The medical and surgical cardiac units at the Massachusetts General Hospital. 2nd edition. Boston, MA: Little-Brown, 1989: 1408-13.
2. Frame PS, Fryback DG, Patterson C. Screening for abdominal aortic aneurysm in men ages 60 to 80 years. A cost-effectiveness analysis. Ann Intern Med 1993; 119: 411-6.
3. Cole CW. Prospects for screening for abdominal aortic aneurysms. Lancet 1997; 349: 1490-1.
4. Cheatle TR. The case against a national screening programme for aortic aneurysms. Ann R Coll Surg Engl 1997; 79: 90-5.
5. Multicentre Aneurysm Screening Study Group. Multicentre aneurysm screening study (MASS): cost-effectiveness analysis of screening for abdominal aortic aneurysms based on four year results from a randomised controlled trial. BMJ 2002; 325: 1135-8.
6. Barretta G, Bidi G, Bui F, Giappichini G. Ecografia dell'aorta addominale: raffronto dei risultati ottenibili dal fianco destro e dalla finestra epi/mesogastrica. Giornale Italiano di Ecografia Cardiovascolare 1995; 5: 17-32.

- Copyright - Il Pensiero Scientifico Editore downloaded by IP 3.134.81.206 Mon, 29 Apr 2024, 16:36:17

7. Eisenberg MJ, Geraci SJ, Schiller NB. Screening for abdominal aortic aneurysms during transthoracic echocardiography. Am Heart J 1995; 130: 109-15.
8. Schwartz KV, Rashkow AM, Akella MS. Detection of abdominal aortic aneurysm during routine echocardiography. Echocardiography 1996; 13: 71-4.
9. Spittell PC, Ehrsam JE, Anderson L, Seward JB. Screening for abdominal aortic aneurysm during transthoracic echocardiography in a hypertensive patient population. J Am Soc Echocardiogr 1997; 10: 722-7.
10. Gullace G, Ruffa F, Balbarini A, et al. Ecocardiografia dell'aorta addominale: modificazioni morfologiche in relazione all'età ed ai fattori di rischio coronarico. Giornale Italiano di Ecografia Cardiovascolare 1995; 5: 25-30.
11. Jaussi A, Fontana P, Mueller XM. Imaging of the abdominal aorta during examination of patients referred for transthoracic echocardiography. Schweiz Med Wochenschr 1999; 129: 71-6.
12. Seelig MH, Malouf YL, Klingler PJ, Oldenburg WA, Atkinson EJ. Clinical utility of routine screening for abdominal aortic aneurysm during echocardiography. Vasa 2000; 29: 265-8.
13. Bickerstaff LK, Hollier LH, Van Peenen HJ, Melton LJ III, Pairolero PC, Cherry KJ. Abdominal aortic aneurysms: the changing natural history. J Vasc Surg 1984; 1: 6-12.
14. Morris PJ, Buxton BF, Flanc C. Ruptured abdominal aortic aneurysms presenting to a general hospital. Med J Aust 1975; 1: 555-8.
15. Scott RA. Ultrasound screening in the management of abdominal aortic aneurysms. Int Angiol 1986; 5: 263-7.
16. Bernstein EF, Chan EL. Abdominal aortic aneurysm in high-risk patients: outcome of selective management based on size and expansion rate. Ann Surg 1984; 200: 255-63.
17. Allardice JT, Allwright GJ, Wafula JM, Wyatt AP. High prevalence of abdominal aortic aneurysm in men with peripheral vascular disease: screening by ultrasonography. Br J Surg 1988; 75: 240-2.
18. Twomey A, Twomey EM, Wilkins RA, Lewis JD. Unrecognized aneurysmal disease in male hypertensive patients. Br J Surg 1984; 71: 307-8.
19. Allen PI, Gourevitch D, McKinley J, Tudway D, Goldman M. Population screening for aortic aneurysms. (letter) Lancet 1987; 26: 736.
20. Cabellon S Jr, Moncrief CL, Pierre DR, Cavanaugh DG. Incidence of abdominal aortic aneurysms in patients with atheromatous arterial disease. Am J Surg 1983; 146: 575-6.
21. Karanjia PN, Madden KP, Lobner S. Coexistence of abdominal aortic aneurysm in patients with carotid stenosis. Stroke 1994; 25: 627-30.
22. Quill DS, Colgan MP, Sumner DS. Ultrasonic screening for the detection of abdominal aortic aneurysms. Surg Clin North Am 1989; 69: 713-20.
23. Gullace G. Malattie dell'aorta addominale e dei vasi efferenti. In: ANMCO, ed. Trattato di cardiologia. Milano: Excerpta Medica, 2000: 3043-66.
24. Cheitlin MD, Alpert JS, Armstrong WF, et al. ACC/AHA guidelines for the clinical application of echocardiography. A report of the American College of Cardiology/American Heart Association Task Force on Practice Guidelines (Committee on clinical application of echocardiography). Developed in collaboration with the American Society of Echocardiography. Circulation 1997; 95: 1686-744.
25. Task Force ANMCO-SIC-SIEC. Linee guida standard e VRQ per i laboratori di ecocardiografia. In: Linee guida standard e VRQ per i laboratori diagnostici in cardiologia. Roma, Padova: CEPI-Piccin, 1996: 23-34.